COLUMBIA LIBRARIES OFFSITE
HEALTH SCIENCES STANDARD
HX64053067
RD608 Eh8 1887 Ein fall von intraar
RECAP

Ehrhardt

Ein fall von intraarticular gelegener exostosis cartilaginea am knie



COLUMBIA UNIVERSITY
LIBRARIES
IN THE CITY OF NEW YORK
HEALTH

Digitized by the Internet Archive
in 2010 with funding from
Open Knowledge Commons

http://www.archive.org/details/einfallvonintraa00ehrh

N. V. 30.

H. Freunde u. Collegen W. Arens
z. Fr. Erg. –
Homberg a/Ohme, den 21. VI.

EIN FALL
VON INTRAARTICULÄR GELEGENER
EXOSTOSIS CARTILAGINEA AM KNIE.

INAUGURAL-DISSERTATION
ZUR ERLANGUNG DER DOCTORWÜRDE
IN DER GESAMMTEN MEDICIN,
WELCHE
MIT GENEHMIGUNG DER HOHEN MEDICINISCHEN FACULTÄT
DER VEREINIGTEN FRIEDRICHS-UNIVERSITÄT
HALLE-WITTENBERG
ZUGLEICH MIT DEN BEIGEFÜGTEN THESEN ÖFFENTLICH VERTHEIDIGEN WIRD
AM 24. JUNI 1887 VORMITTAGS 9 UHR

THILO EHRHARDT,
APPRROB. ARZT AUS MARIENWERDER.

REFERENT: HERR GEH. MED.-RATH PROF. DR. VON VOLKMANN.

OPPONENTEN: HERR CONRAD PFAUTSCH, APPROB. ARZT.
HERR MAX EDZARD SCHWABE, CAND. MED.

MIT EINER TAFEL.

LEIPZIG,
DRUCK VON J. B. HIRSCHFELD.
1887.

M IV
Pa D 6

EIN FALL
VON INTRAARTICULÄR GELEGENER
EXOSTOSIS CARTILAGINEA AM KNIE.

INAUGURAL-DISSERTATION
ZUR ERLANGUNG DER DOCTORWÜRDE
IN DER GESAMMTEN MEDICIN,

WELCHE

MIT GENEHMIGUNG DER HOHEN MEDICINISCHEN FACULTÄT
DER VEREINIGTEN FRIEDRICHS-UNIVERSITÄT
HALLE-WITTENBERG

ZUGLEICH MIT DEN BEIGEFÜGTEN THESEN ÖFFENTLICH VERTHEIDIGEN WIRD

AM 24. JUNI 1887 VORMITTAGS 9 UHR

THILO EHRHARDT,
APPROB. ARZT AUS MARIENWERDER.

REFERENT: HERR GEH. MED.-RATH PROF. DR. VON VOLKMANN.

OPPONENTEN: HERR CONRAD PFAUTSCH, APPROB. ARZT.
HERR MAX EDZARD SCHWABE, CAND. MED.

MIT EINER TAFEL.

LEIPZIG,
DRUCK VON J. B. HIRSCHFELD.
1887.

~~Webster library~~
RD608
Eh8

Imprimatur Dr. ACKERMANN, h. t. Decanus.

APR 30 1945

VITA.

Ich, Thilo Allwill Bruno Ehrhardt, bin am 5. Mai 1859 zu Marienwerder, Provinz Westpreussen, geboren. Mein Vater ist der Königliche Regierungs- und Baurath Bruno Alexander Ehrhardt zu Danzig. Den ersten Schulunterricht genoss ich auf der städtischen Bürgerschule in Cöslin, darauf kam ich im October 1868 auf das städtische Gymnasium zu Danzig, welches ich Michaeli 1880 mit dem Zeugniss der Reife verliess, um mich dem Studium der Medicin zu widmen. Diesen Zweck verfolgte ich zunächst zwei Semester, also bis zum Herbst 1881, in Berlin, wo ich auch im Sommer 1881 beim 3. Garde-Regiment zu Fuss ein halbes Jahr als Einjährig-Freiwilliger mit der Waffe diente. Den Rest meiner Studienzeit, bis zum Herbst 1885, verbrachte ich in Halle a/S., bestand hier am 5. Mai 1883 das Tentamen physicum und begann am 9. Januar 1886 das Staatsexamen, das ich am 28. Mai 1886 fertig bestanden habe. Vom 15. August 1886 bis 14. Februar 1887 diente ich mein zweites Halbjahr als einjährig-freiwilliger Arzt beim Füsilier-Bataillon 3. Magdeburgischen Infanterie-Regiments No. 66 in Magdeburg und schloss daran bis zum 28. März d. J. eine sechswöchentliche Uebung als Unterarzt der Reserve bei demselben Truppentheil zur Darlegung meiner Qualification zum Assistenzarzt der Reserve, wozu ich am 19. Mai ernannt bin. Das Examen rigorosum bestand ich am 21. April 1887.

Als Lehrer verehre ich in Dankbarkeit

in Berlin die Herren Professoren: Eichler, Hartmann, A. W. Hofmann, Reichert,

in Halle a/S. die Herren Professoren und Privatdocenten: Ackermann, Bäumler, Bernstein, Brosin, Bunge, Eberth, Gräfe, Grenacher, Harnack, Hitzig, Kirchhof, Knoblauch, Kraus, Küssner, Leser, Oberst, Olshausen, Pott, Rohden, Schönlein, Schwarz, Seligmüller, Solger, Thorn, Volhard, von Volkmann, Weber, Welcker.

Ganz besonderen Dank sage ich an dieser Stelle Herrn Geheimrath von Volkmann und Herrn Dr. Leser für die gütige Ueberlassung des Themas zu meiner Doctorarbeit und die liebenswürdige Unterstützung bei Anfertigung derselben.

THESEN.

I. Der synoviale Sack bei Exostosis bursata hat nur die Bedeutung eines accidentellen Schleimbeutels und ist nicht auf einen aberrierten Synovialis-Keim zurückzuführen.

II. Zur Heilung des Glaukoms ist die Iridektomie der Sklerotomie vorzuziehen.

III. Bei der Behandlung der Skoliose der Kinder ist das Tragen von elastischen Corsetts als bestes Mittel zu empfehlen.

IV. Die Wirkungen der sogenannten ableitenden Mittel (Revulsiva etc.) beruhen so gut wie ausschliesslich auf Zuleitung; ebenso ist der Erfolg der meisten resorptions-befördernden Mittel (soweit es sich um Topica handelt) nur darauf zu beziehen, dass sie im Bereich des Krankheitsherdes entzündliche Processe anregen.

SEINEN THEUREN ELTERN

IN LIEBE UND DANKBARKEIT

GEWIDMET

VOM VERFASSER.

Anlässlich eines von Fehleisen auf dem Deutschen Chirurgencongresse zu Berlin im Jahre 1885 gehaltenen Vortrages über eine Exostosis cartilaginea bursata am linken Oberschenkel, dicht über dem Knie mit sehr vielen freien Körpern, erwähnte v. Volkmann einen ähnlichen von ihm operirten Fall einer grossen Exostosis cartilaginea, ebenfalls des Femur, die in Begleitung von drei grossen freien Chondromen ganz innerhalb des Kniegelenks gelegen war. Da ein derartiger, rein intraarticulärer Sitz zu den grössten Seltenheiten gehört, so sei es mir gestattet, in den folgenden Zeilen eine genauere Beschreibung dieses von v. Volkmann damals nur kurz angedeuteten Falles zu geben.

Um gleich in medias res zu gehen, bringe ich an dieser Stelle zunächst die

Krankengeschichte.

Max Hässler, Kellner aus Halberstadt, 24 Jahre alt, wurde am 11. Februar 1885 mit der Diagnose: „Arthritis deformans genu mit freien Körpern" in die hiesige chirurgische Klinik aufgenommen.

Anamnese: Patient stammt aus gesunder Familie und will selbst stets gesund gewesen sein. Während seiner Militärzeit erhielt er im Sommer 1879 einen Hufschlag gegen die innere Seite des linken Kniegelenks. Er musste die Verletzung mit kalten Umschlägen behandeln und konnte acht Tage lang keinen Dienst thun, worauf er sich wieder ganz gesund fühlte. Im Sommer 1881 erhielt er wieder einen, und zwar noch stärkeren Hufschlag gegen dasselbe Knie, und zwar ebenfalls gegen dessen innere Seite. Eine starke Anschwellung war die Folge dieses Traumas, doch verlor sich dieselbe wieder nach kalten Umschlägen und achttägiger Ruhe. Beide Male war übrigens die Verletzung nicht so stark gewesen, dass der Kranke etwa unmittelbar darauf nicht hätte gehen können.

Seit der Zeit der zweiten Verletzung aber will er bemerkt haben, dass das Knie immer etwas dicker als das gesunde war, auch will er immer

etwas Stechen darin empfunden haben. Wegen dieser geringen Beschwerden ist er dann noch während seiner Militärzeit einige Male mit Salben u. s. w. behandelt worden.

Etwa ein halbes Jahr nach der zweiten Verletzung behauptet er „Knarren“ im Kniegelenk bemerkt zu haben.

Mit dem Frühjahr 1882 sollen sämmtliche Beschwerden aufgehört, und bis auf eine geringe Schwellung, die bestehen blieb, das Knie sich im Wesentlichen wie ein gesundes verhalten haben.

Im Frühjahr 1884, also ungefähr drei Vierteljahr bevor er in die Behandlung der hiesigen Klinik kam, begannen ohne nachweisbare Ursache wieder Beschwerden sich bemerkbar zu machen. Das Knie wurde zeitweise etwas dicker, besonders wenn Patient längere Zeit gestanden hatte. Eine bleibende stärkere Geschwulst entwickelte sich erst im Sommer 1884, vielleicht im Anschluss an Ueberanstrengung des Beines im dem Berufe des Patienten als Kellner. Im September desselben Jahres wurde zum ersten Male von einem Arzte eine Gelenkmaus constatirt. Die Schwellung wurde noch stärker; aber bedeutende Schmerzen oder sehr erhebliche Beschwerden hatte Patient auch jetzt nicht. Einwickelungen mit Flanellbinden, die ihm angerathen waren, blieben ohne Erfolg, und begab er sich daher in die Behandlung der hiesigen Klinik.

Status praesens am 11. Februar 1885: Patient ist ein über mittelgrosser, kräftiger Mann von gesundem Aussehen. Er kann gut gehen und stehen, doch ist links etwas Genu valgum bemerkbar. Dasselbe Knie ist infolge eines grossen deutlich fluctuirenden Ergusses in das Gelenk stark geschwollen. Bei genauerer Palpation fühlt man an der Stelle des Condylus internus femoris eine nach unten innen und vorn stark prominirende, harte, an der Oberfläche drusig-höckerige und etwa klein-apfelgrosse Geschwulst, und ausserdem an der inneren Seite des Gelenkes einen oder zwei freie Körper von etwa Wallnussgrösse.

Schmerz empfindet Patient weder spontan in irgend höherem Grade, noch bei Druck auf die freien Körper oder überhaupt auf die Gelenkgegend.

Bewegungen sind activ und passiv frei und schmerzlos, nur die äusserste spitzwinklige Flexion ist behindert.

Die Diagnose wird, wie oben erwähnt, auf „Arthritis deformans genu mit freien Körpern“ gestellt.

Therapie: Am 11. Februar 1885 Einwickelung des Knies mit Gummibinde, ruhiges Verhalten, womit indessen kein Erfolg erzielt wird.

Am 18. Februar 1885 Chloroformnarkose und Operation. Letztere besteht in einer Längsincision an der Innenseite des Kniegelenks, wodurch dasselbe breit eröffnet wird.

Aus der Gelenkhöhle entleeren sich zusammen mit etwa 100 Grm. eines serösen Ergusses zuerst zwei und beim Hineinfassen noch ein dritter freier Gelenkkörper. Dieselben haben etwa die Grösse kleinerer Wallnüsse und zeigen glatte, aber unregelmässig geformte, aus Knorpelgewebe bestehende Oberflächen. Zwei von ihnen haben eine rundliche Gestalt, während der dritte mehr die Form einer Niere hat (s. Taf. I).

Die Synovialis ist an einzelnen Stellen verdickt und zeigt am Limbus cartilagineus starke Zottenwucherung. Auch an den freien Körpern lässt

sich bei mikroskopischer Untersuchung ein Rasen von feinen Gelenkzotten und ein Endothelüberzug erkennen.

Es zeigt sich nun nach Eröffnung des Gelenkes, dass die eigenthümliche Deformität desselben durch eine grosse, dem Condylus internus breit aufsitzende und frei in die Gelenkhöhle hineinragende Exostose bedingt ist. Dieselbe hat ungefähr die Gestalt der Gelenkoberfläche eines Condylus und überragt nach unten, innen und vorn den Condylus internus femoris. Nach oben und nach dem Gelenk zu ist sie pilzförmig, während sie nach unten und nach dem Ligamentum laterale internum zu flach in den Knochen übergeht. An Grösse übertrifft sie die Gelenkfläche eines Condylus. Die Oberfläche hat einen continuirlichen Knorpelüberzug, der zahlreiche flache warzenartige Unregelmässigkeiten und Erhebungen zeigt (s. Taf. I). Dieser Knorpelüberzug giebt ihr eine mehr oder weniger hellbläuliche Färbung.

Die Exostose wird an der Basis abgemeisselt und eine möglichst der Norm gleichende Form des Femur an der Meisselfläche hergestellt. Die entstandene Knochenwunde ist von annähernd dreieckiger Gestalt und eröffnet nicht die Markhöhle (s. Taf. I). Sie zeigt spongiöse Knochensubstanz und lässt dadurch auch auf den Bau der Exostose schliessen.

Zur besseren Ableitung der Secrete und genaueren Desinfection der Gelenkhöhle wird eine Gegenincision an der Aussenseite des Knies gemacht, die Gelenkhöhle sorgfältig ausgespült und drei Drains eingelegt. Nach Naht der Wunde wird dieselbe mit Jodoform bepudert und dann in typischer Weise mit Carbolgaze und Mooskissen verbunden.

Da keine frühere Indication — etwa erhöhte Temperatur, Schmerz oder Durchblutung — vorlag, so wurde erst am 24. Februar, also sechs Tage nach der Operation, der erste Verbandwechsel vorgenommen. Die Wunde ist vollkommen reactionslos, keine Spur von Secretion mehr, daher werden die Drains entfernt.

Der zweite Verband bleibt bis zum 12. März, also sechzehn Tage, liegen.

Jetzt ist die Heilung so weit vorgeschritten, dass ein Wasserglasverband angelegt werden kann, mit dem Patient am 15. März, vorläufig auf vier bis sechs Wochen, entlassen wird, mit dem er ohne Beschwerden gehen kann.

Am 13. Mai stellt er sich wieder vor, nachdem schon etwa vierzehn Tage vorher der Wasserglasverband entfernt und durch eine Gummibinde ersetzt ist. Der Status praesens ist folgender: Umfang des kranken Gelenkes 37,0 Cm., des gesunden 34,5 Cm.

Die Kapsel ist noch verdickt, der innere Condylus des Femur tritt noch etwas hervor. Seitliche Bewegungen sind in geringem Grade möglich. Die Flexionsbewegungen sind nur bei dem äussersten Grade schmerzhaft, während Gehbewegungen ohne Beschwerden und Schmerzen ausgeführt werden können.

Es wird ihm gerathen, noch Nachts die Gummibinde zu tragen und das Bein zu üben.

Am 27. Juni 1885 schrieb mir Patient: Mein Bein ist bedeutend gelenkiger geworden, als es bei meinem letzten Besuche in der Klinik war.

Es ist also wohl anzunehmen, dass bei fortgesetzter Uebung und nächtlicher Einwickelung des Beins auch die letzten Beschwerden weichen und vollständige Heilung erzielt werden wird.

Ausser diesem von v. Volkmann operirten und dem unten näher zu besprechenden, von Fehleisen mitgetheilten Falle von Exostosis cartilaginea bursata mit gleichzeitig vorhandenen freien Körpern (sogenannten Gelenkmäusen) habe ich in der Literatur nur noch einen einzigen ähnlichen, von Billroth und Rindfleisch veröffentlichten gefunden, über den Canstatt's Jahresberichte Folgendes sagen[1]):

„Rindfleisch beschreibt eine oberhalb des Kniegelenks auf dem Femur festsitzende Exostose mit einem eignen Synovialsack, welcher eine Menge freier, den Gelenkmäusen ähnlicher Körper (38 an der Zahl) enthält, und dessen innere Fläche mit hypertrophischen Zotten besetzt war.[2]) Der Balg liess sich nach gemachter Incision leicht ausschälen, die Exostose selbst musste mit der Säge abgetrennt werden. Rindfleisch erklärt die Entstehung dieser Geschwulst für einen seitlichen Auswuchs der Knorpelschicht, die, so lange der Knochen wächst, zwischen diesen und den knorpeligen Ueberzug eingeschichtet ist, in derselben Art, wie nach Rindfleisch die Gelenkmäuse entstehen, nur mit dem Unterschied, dass diese Geschwulst sich nicht abtrennte, wie die Gelenkmäuse, sondern mit dem Knochen in Verbindung blieb. Der Sack war nach Rindfleisch eine Ausstülpung der Gelenkkapsel, die sich später abschnürte. Es giebt also nach ihm zwei Arten der Exostosis cartilaginea der Röhrenknochen. Die gewöhnliche ist die Ekchondrose der Knorpelschicht zwischen Epiphyse und Diaphyse und hat keinen Synovialsack um sich, die zweite ist bei ihrer Entstehung eine Ekchondrose des Gelenkkörpers und erhält durch Ausstülpung der Gelenkkapsel ihren eignen Synovialsack. Die letztere Form ist mit den freien Gelenkkörpern im Gelenke verwandt."

Dies ist also der von Billroth beobachtete und von Rindfleisch beschriebene Fall von Exostosis bursata mit freien Körpern, der einzige genau beschriebene, den ich in der mir zugänglichen Literatur von dieser sonderbaren Affection verzeichnet gefunden habe. Indessen ist die Seltenheit dieser interessanten Bildungen doch keineswegs eine so grosse, als es hiernach erscheinen könnte, da mir Herr Geheimrath v. Volkmann mündlich mitgetheilt hat, dass er im Laufe der Jahre noch etwa drei bis vier analoge Fälle beobachtet habe. Aufzeichnungen darüber habe ich jedoch in den klinischen Journalen zu meinem Bedauern nicht finden können.

Was nun den Fehleisen'schen Fall anbelangt, so erlaube ich mir zunächst die in den Protokollen der Verhandlungen des Berliner

---

1) Canstatt, Jahresberichte für 1865. Bd. III. Würzburg 1866. Die genauere Beschreibung findet sich: St. Petersburger medicinische Wochenschrift 1876. Nr. 5: Bergmann, Zwei Exostosen am Femur.

2) Abbildung der Exostose in der Chirurgie von Pitha u. Billroth: v. Volkmann, Krankheiten der Bewegungsorgane. S. 433.

Chirurgencongresses 1885[1]) gegebene Beschreibung des bezüglichen Präparates und die dort ebenfalls abgedruckte Krankengeschichte mitzutheilen:

Bei einem 43jährigen Manne hatte sich am linken Knie, einige Centimeter über der Gelenkspalte, im Laufe von zwei Jahren ohne Schmerzen ein kindskopfgrosser Tumor entwickelt, der deutliche Fluctuation zeigte. Bei genauer Palpation waren in der Cyste eine Menge freier Körper und ein am Femur fest sitzender, etwa apfelgrosser harter Tumor zu fühlen.

Am 24. Juni 1884 wurde die Operation vorgenommen und die Cyste gespalten, worauf sich nebst einer gelblichen, zähen Flüssigkeit Reiskörper in grosser Menge (etwa 500 an der Zahl) entleerten. Die mit den umliegenden Weichtheilen fest verwachsene Kapsel, die mit dem Kniegelenk nicht zusammenhing, wurde nun sorgfältig exstirpirt und schliesslich die Exostose, denn um eine solche handelte es sich, mit Meissel und Kettensäge abgetragen. An der Geschwulst hingen noch zwei grössere gestielte Körper.

Die Wunde wurde drainirt und heilte gut.

Die Exostose besteht aus spongiösem Knochengewebe und hat eine Höhe von 3 Cm., eine Länge von etwa 5 Cm. Die Oberfläche ist mit unregelmässigen Höckern und warzigen Erhabenheiten besetzt und mit einer dünnen Knorpellage überzogen. Der Knorpelüberzug erreicht die Basis der Exostose nicht ganz, sondern hört in einem Abstande von 0,5—1,0 Cm. von derselben auf. Hier setzt sich die Kapsel der Exostose an den Rand des Knorpels an.

Die Kapsel selbst, welche direct mit dem Periost des Knochens zusammenhängt, besteht aus einem dichten, einzelne elastische Fasern enthaltenden Bindegewebe und ist an ihrer Innenfläche mit Endothel versehen, welches aus abgeplatteten, kernhaltigen Zellen besteht, deren Form und Grösse eine wechselnde ist. Auch der Knorpelüberzug der Exostose ist mit Ausnahme einer kleinen Stelle im Centrum von einem feinen Endothelhäutchen überzogen, welches sich vom Rande aus über ihn verschiebt. Am Rande des Knorpels hängen, durch feste fibröse Stränge mit der Exostose verbunden, zwei grössere gestielte Körper, deren Oberfläche dieselbe Beschaffenheit zeigt, wie die der Exostose. Der Durchschnitt zeigt durch straffes Bindegewebe fest miteinander verbundene rundliche Knorpelkörner von verschiedener Grösse, wodurch die unregelmässige Beschaffenheit der Oberfläche bedingt wird. Die Stiele sind mit zottenartigen Excrescenzen besetzt, welche zum Theil kleine Knorpeleinlagerungen enthalten. Am freien Rande des Knorpelüberzuges der Exostose sowohl als an den benachbarten Theilen der Kapsel finden sich Zotten, welche hirse- bis erbsenkorngrosse Knorpelkörner enthalten und zum Theil eine fadenförmig eingeschnürte Basis haben, als ob sie im Begriff wären, sich loszulösen.

Die freien Körper sind von verschiedener Grösse, einzelne erreichen die einer kleinen Kirsche, die meisten haben einen Durchmesser von 5—6 Mm. Ihre Form ist fast ausnahmslos eine rundliche. Sie bestehen aus hyalinem

1) Verhandlungen der deutschen Gesellschaft für Chirurgie. XIV. Congress Berlin 1885. II. 382 u. 383.

Knorpel und zeigen meistens an der Peripherie lebhafte Proliferationsvorgänge. Die freien Körper sind von einer feinen Bindegewebsschicht überzogen, auf welcher noch Reste des Endothels nachweisbar sind. Es kann demnach wohl keinem Zweifel unterliegen, dass die freien Körper aus der knorpeligen Einlagerung der Zotten hervorgegangen sind, welche sich an der Umschlagsstelle der Synovialhaut und am Rande des Knorpels fanden.

Die knorpeligen Exostosen sind zuerst von Virchow als besondere und typische Formen erkannt und von den übrigen Exostosen und Knochenneubildungen, Osteophyten, scharf abgegrenzt worden.

Man versteht unter einer typischen Exostosis cartilaginea eine mit Knorpel überzogene, circumscripte Knochengeschwulst, die mit dem Mutterknochen gewöhnlich vermittelst eines Stieles (Collum) verbunden ist und hierdurch, sowie durch vielfache warzenartige Erhabenheiten eine botryotische Gestalt erhält. Man kann sagen, dass sie dem Knochen irgendwo wie ein falsches, resp. an falschem Orte entwickeltes und allerdings etwas unregelmässig gebildetes Gelenkende aufsitzt. Sie ist, wie ihr Name allerdings nicht präcise ausdrückt (derselbe sollte genauer lauten: Exostosis cartilagine obducta), von einer Knorpelschicht überzogen, die oft sehr dünn, aber auch mächtiger, bis zu mehreren Linien dick sein kann. Im Innern ist sie wie eine Epiphyse aus spongiöser Substanz und in directem Gefässzusammenhange mit den Gefässen des Mutterknochens oder dessen Markhöhle. Das spongiöse Gewebe zeigt normales Fettmark, bei rascherem Wachsthum und stärkerer Reizung enthält er allerdings oft reichliche kleine, runde Markzellen (rothes Mark, fötales Mark) gleichzeitig zwischen den Fettzellen. Der Knorpel, welcher die äussere Oberfläche der Knorpelgeschwulst überzieht, ist, abgesehen von seiner lappigen und höckerigen Oberfläche und gewissen sonstigen Unregelmässigkeiten, wie der Gelenkknorpel eines wachsenden Knochens gebaut. An der Oberfläche findet man also eine Art Perichondrium, welches in gleicher Weise wie etwa die Rippenknorpel nach aussen in die Weichtheile übergeht, nach dem Knochen zu, also nach innen, aber ein sich reihenweises Anordnen oder, wie man sagt „Richten“ der Knorpelzellen (Semmelreihen) zeigt, wie es der Ossification vorausgeht. Darauf folgt dann die sehr unregelmässige, stellenweise sehr breite Verkalkungslinie und unter dieser der wachsende und der neu sich bildende Knochen, der in den spongiösen Körper der Exostose übergeht.

Als Virchow diese hochinteressante Bildung der Exostosis cartilaginea zuerst beschrieb und ihr den eben gebrauchten Namen zu-

ertheilte, glaubte man, dass dieselbe doch ein relativ recht seltenes Vorkommniss sei, und dass die Exostosen gewöhnlich aus Bindegewebs- resp. Periostverknöcherung entstünden und durch eine solche wüchsen. Man glaubte also immer noch, dass die grosse Mehrzahl der Exostosen sich genau in der gleichen Weise beim Wachsthum vergrössere, wie der physiologische Röhrenknochen beim Dickenwachsthum, während eben bei der Exostosis cartilaginea Virchow's das Wachsthum der Exostose auf dem sehr viel complicirteren Wege erfolgt, der bei dem Längenwachsthum physiologischerweise eingeschlagen wird, nämlich durch, kurz gesagt, präliminare Knorpelverknöcherung.

Indessen hat sich mit der Zeit, wenigstens aus den Untersuchungen Volkmann's, die sich auf ein sehr grosses operatives Material beziehen, herausgestellt, dass die Exostosis cartilaginea weitaus die häufigste Form der Exostosen überhaupt darstellt. Selbst solche Formen, wie die Exostosis subungualis hallucis, die mit so ausgesprochenen Reizungserscheinungen verläuft, zeigen, wie es scheint, stets einen mehr oder minder dicken Ueberzug von Knorpelgewebe, der die spongiöse Exostose nach aussen bedeckt und ihr Wachsthum vermittelt. Ebenso gehörten sämmtliche Fälle von multipler Exostosenbildung, die Volkmann nach der operativen Entfernung einzelner beziehentlicher Tumoren zu untersuchen Gelegenheit hatte, obwohl man gerade sie besonders gern mit rheumatischen, entzündlichen Processen und einer directen Ossification der Muskel- und Sehneninsertionen in Zusammenhang brachte, unzweifelhaft zu der aus einer knorpeligen Matrix entstehenden Form.

Volkmann geht so weit, sich die Frage vorzulegen, ob es nicht überhaupt besser wäre, nur die cartilaginöse Form des Knochenauswuchses und der reinen Knochengeschwulst zu den Exostosen, und damit auch zu den Geschwülsten im engeren Sinne zu rechnen. Denn diejenigen Fälle von sogenannter Exostose, oder wir wollen lieber sagen von reinen Knochenauswüchsen, die der Chirurg beobachtet und die nicht mit einem Knorpelüberzug versehen sind und also nicht einen mehr oder minder ausgesprochenen epiphysären Bau haben, scheinen immer ihre Entstehung entzündlichen Störungen zu verdanken und relativ hinfällige Gebilde zu sein. Sie bestehen nur so lange, als der Entzündungsreiz und die durch ihn ausgelösten Ernährungsstörungen fortbestehen.

Sollte diese Anschauung richtig sein, so würde damit allerdings zum ersten Male die bestimmte Unterscheidung von Osteophyt und Exostose gegeben sein.

Ein Osteophyt ist eine unregelmässige, atypische, mindestens bei seiner Entstehung nicht scharf abgesetzte Knochenneubildung periostealen Ursprungs, welche als etwas ganz Heterogenes der Knochenrinde aufsitzt und ausgesprochen entzündlichen oder doch wenigstens irritativen Zuständen seine Entstehung verdankt. Erst durch eine Reihe sehr lange andauernder Umwandlungen und Substitutionen wird das Knochengewebe der Osteophyten, das anfangs auch histologisch die Eigenschaften des physiologischen Knochens nur in sehr unvollkommener und roher Weise reproducirte, allmählich in ein Gewebe umgewandelt, welches mehr und zuletzt ganz und gar dem physiologischen Knochengewebe entspricht. Ebenso tritt der Osteophyt erst während dieser Zeit sehr allmählich in genauere Verbindung mit dem unter ihm liegenden alten Knochen, so dass sich also erst mit der Zeit die Grenzen zwischen beiden verwischen. Freilich geht während der Zeit, in der diese Umwandlungen sich abspielen, meist der grössere Theil des Osteophyten, oft genug der ganze durch Resorption wieder verloren. Was aber jetzt aus unbekannten Gründen, weil noch irgend ein Reiz andauert, fortbesteht und nicht resorbirt wird, hat sich nun an der Oberfläche abgeglättet und gegen die Weichtheile hin scharf circumscribirt, während es an der Basis ohne bestimmte Grenzen in den physiologischen Knochen übergeht. Die Knochenneubildung zeigt nun den Charakter einer ex osse herauskommenden Knochengeschwulst, einer Exostose, und wird auch von den Autoren als solche bezeichnet.

Dagegen ist die knorpelige Exostose von vornherein eine ganz typische Bildung, die sich als etwas durchaus Selbstständiges charakterisirt, und bei der die Ursache der Wucherung und des Wachsthums nicht bekannter ist, als bei den anderen echten Geschwülsten, jedenfalls nicht auf einfach reactive und entzündliche Processe zurückgeführt werden kann.

Der typische Bau der knorpeligen Exostosen, der sie als eine Reproduction oder die heterotope Entwicklung einer Apophyse oder eines Gelenkendes erscheinen lässt, die Resultate der anatomischen Untersuchung, das Wachsthum der Geschwulst, welches im Wesentlichen nicht anders erfolgt, als das normale Knochenwachsthum, lassen es nicht anders denkbar erscheinen, als dass die knorpeligen Exostosen sich ursprünglich aus einem Knorpelkeime entwickeln, dessen Zellen die Neigung und Fähigkeit immanent bleibt, im späteren Verlauf regelmässig zu verknöchern, wie eben dieser Trieb und diese Eigenschaft denjenigen Knorpelzellen überall inhärirt, die als Matricalgebilde des späteren Knochens auftreten. Diese Neigung zur

typischen Ossification erlischt erst, wenn der Wachsthumstrieb in den Knochen überhaupt aufhört. Es liegt daher am nächsten, anzunehmen, dass der ursprüngliche Keim, aus dem sich eine solche knorpelige Exostose entwickelt, ein Haufen Knorpelzellen ist, der bei der Ossification des ursprünglich knorpelig angelegten Skelets irgendwo unverknöchert und unverbraucht liegen geblieben ist, und der nun zu irgend einer Zeit infolge eines uns unbekannten Reizes zu neuer Thätigkeit erwacht. Haben dann diese nun wieder zur Action gelangenden Knorpelzellen den Trieb zu regelmässiger Anordnung und Ossification beibehalten, und sind sie so gelegen, dass sie denselben geltend machen und sich frei nach der Oberfläche des Knochens hin entwickeln können, so wird das Resultat eine knorpelige Exostose sein, also eine Bildung, die sich vom physiologischen Knochen, wenn wir uns denselben als Organ vorstellen, nicht wesentlich unterscheidet. Sind dagegen die Verhältnisse weniger günstig, hat der in Betracht kommende Knorpelzellencomplex seine eigenthümlichen formativen Kräfte ganz oder grösstentheils verloren, so wird unter übrigens gleichen Umständen nur das sehr viel rohere Product eines ganz unregelmässig verknöchernden oder vielleicht nur verkalkenden Enchondroms zur Entwicklung kommen.

Aber es könnte auch sein, dass es sich nicht — was man nach dem Vorgange von Virchow bisher fast ausschliesslich berücksichtigt hat — um einen solchen fötalen Knöchenkeim, um eine solche kleine Knorpelinsel, die vom primordialen Knorpelskelet stehen geblieben wäre, handelte, sondern dass irgend ein Zellenhaufen, der entweder zu der Schicht des Gelenkknorpels oder zu der der benachbarten Knorpelfuge, d. h. dem benachbarten Epiphysenknorpel, gehörte, der ursprüngliche Ausgangspunkt der Geschwulst wäre. Und dass dem sehr häufig so ist, wird aus vielerlei Gründen wahrscheinlich. Namentlich der Epiphysenknorpel scheint in einer ausserordentlich grossen Reihe der Fälle der Ausgangspunkt der Bildungen zu sein, die uns hier beschäftigen. Die ausgesprochene Neigung der knorpeligen Exostosen zu typischer Verknöcherung, die apo- und epiphysäre Form und Structur derselben werden von selbst verständlich, wenn angenommen werden kann, dass sie sich von einem Zellencomplex desjenigen Organs aus entwickeln, das ausschliesslich dazu bestimmt ist, das Wachsthum der Knochen zu vermitteln, d. h. eben des Epiphysenknorpels. Auch gehört sehr wenig Phantasie dazu, um sich vorzustellen, wie durch mechanische Störungen der allereinfachsten Art der Epiphysenknorpel (die Knorpelfuge) den Ausgangspunkt für eine knorpelige, später verknöchernde Neubildung abgeben

kann, oder, wenn wir es etwas anders ausdrücken, für eine Ekchondrose, die sich mit einer geradezu physiologischen Nothwendigkeit in eine Exostosis cartilaginea umwandelt. Es brauchen nämlich nur die unmittelbar an die Oberfläche des Knochens heranreichenden Knorpelzellensäulen des Epiphysenknorpels durch ein Trauma, welches diesen letzteren contundirte, umgeworfen zu werden, so dass die Längsaxe der Säulen (Semmelreihe) nicht mehr in die Längsaxe des Körpers, sondern in eine praeter propter senkrecht auf dieselbe gestellte Ebene zu liegen käme, und die Knorpelzellen, die vorher nur Epiphyse und Diaphyse auseinandergetrieben und dadurch das Längenwachsthum des Körpers vermittelt haben, werden nun an der Stelle, wo Diaphyse und Epiphyse aneinanderstossen, an der Oberfläche des Knochens seitlich hervorquellen und hervorwachsen, und zunächst eine Ekchondrose und im weiteren Verlauf eine knorpelige Exostose bilden.

Die knorpeligen Exostosen findet man fast immer in der unmittelbaren Nähe der Epiphysenknorpel und zwar so, dass ihren Hauptsitz wieder diejenigen Epiphysengegenden abgeben, an denen sich das Knochenwachsthum vorwiegend vollzieht. So wächst bekanntlich das Femur ganz vorwiegend an seinem Kniegelenksende, sehr wenig an der oberen Epiphyse, und findet man infolge dessen knorpelige Exostosen ausserordentlich häufig am Femur dicht über dem Kniegelenk (und zwar besonders häufig an dessen innerer Seite), ganz ungemein selten in der Schenkelhals- und Trochanterengegend. Aus demselben Grunde sind bei multiplen knorpeligen Exostosen gewöhnlich die unteren Enden der Vorderarmknochen und das obere des Humerus mit Knochenauswüchsen besetzt, während die Cubitalgegend ganz oder fast ganz frei ist.

Auf einen weiteren Punkt hat schon Syme aufmerksam gemacht. Die knorpeligen Exostosen, die ja oft genug ein erhebliches Volumen erreichen, also bis kinder- und männerfaustgross werden, entwickeln sich in der Regel nur bei Kindern und noch nicht ausgewachsenen Personen und hören gewöhnlich (immer?) zu wachsen auf, sobald das Längenwachsthum des Körpers beendet ist.

Freilich darf man nicht verlangen, dass im späteren Verlauf die Implantationsstelle der knorpeligen Exostose genau der Epiphysenlinie entspricht, selbst wenn die erstere früher einmal direct aus derselben hervorgegangen ist. Die Epiphysenlinie bildet doch nur eine

sehr schmale Schicht, die an der periostealen Fläche des Knochens, also da, wo später die Exostose aufsitzt, gewissermaassen im Querschnitt erscheint und hier eine Breite von circa 1 Mm. hat. Sowie also die Exostose einen Umfang erreicht, dass sie auch nur einigermaassen diagnosticirbar ist, wird sie mit ihrer Implantation weit über die Knorpelfuge herausgreifen müssen, und da sie an der Basis regelmässig verknöchert und mit dem darunterliegenden Knochen verschmilzt, so werden sich folgende drei Möglichkeiten ergeben:

1. Die aus der knorpeligen Epiphysenlinie herausgewachsene Exostose entwickelt sich beim weiteren Wachsthum nach der Epiphyse zu und verschmilzt frühzeitig breit mit deren äusserer Fläche. Dann wird, wenn das Individuum auch später noch stark wachsen sollte, die Exostose wesentlich an ihrem Platze stehen bleiben. Oder

2. Die Exostose verschmilzt frühzeitig mit dem Diaphysentheil. Dann werden beim späteren Wachsthum die neu sich bildenden Knochenschichten zwischen ihr und der Epiphyse abgesetzt werden, und die Exostose wird sich immer mehr nach der Mitte der Diaphyse zu verschieben. Dies scheint in der That der gewöhnliche Fall zu sein, da man nach Vollendung des Knochenwachsthums, namentlich in den Fällen multipler Exostosen, die einzelnen Geschwülste stets am epiphysären Ende der Diaphyse findet, und zwar im Allgemeinen um so mehr von der Gelenkspalte entfernt, je früher sich die betreffenden Knochengeschwülste gebildet haben. Oder endlich

3. Die Exostose verschmilzt gleichzeitig mit der Diaphyse und der Epiphyse, sodass sie die Epiphysenlinie überbrückt. Hier wirkt sie dann bei dem weiteren Knochenwachsthum ähnlich wie eine feste Klammer, welche die beiden Knochensegmente nicht auseinanderrücken lässt. Alsdann wird durch die Exostose das spätere Knochenwachsthum behindert werden und der bezügliche Knochen kürzer bleiben, als der entsprechende der gesunden Seite. Dieses Vorkommniss ist im Ganzen selten und zuerst von v. Volkmann in einer Reihe von Fällen am Vorderarm beobachtet worden, wie denn überhaupt die ganze Frage von der Verschiebung der Exostosen beim Knochenwachsthum von ihm angeregt ist.

Ebenso wie von den Epiphysenknorpeln kann nun gewiss auch vom Gelenkknorpel aus eine ossificirende Knorpelhyperplasie sich entwickeln, ähnlich wie dies z. B. bei Arthritis deformans stattfindet, wo sie zu den umfangreichsten verknöchernden Bildungen führen kann. Besondere Schwierigkeiten stehen dem ja hier gar nicht entgegen. Eine partielle Hyperplasie der Gelenkknorpel mit nachträglicher Ossification genügt, um uns die Entstehung unserer Bildungen

verständlich zu machen. Aber die productive und ossificatorische Kraft der Knorpelzellen in den tiefen Schichten des Gelenkknorpels ist, da sie ja hier für ein ausserordentlich viel geringeres Mass der Arbeit prädestinirt sind, eine viel weniger intensive, als die der Knorpelzellen im Epiphysenknorpel (Knorpelfuge). Diese Zellen besitzen eben eine viel grössere Wachsthumsenergie, und dem entsprechend weisen auch sehr viele Umstände darauf hin, dass die knorpeligen Exostosen verhältnissmässig selten von Zellenterritorien ausgehen, die ursprünglich dem Gelenkknorpel angehörten, und dass sie daher auch nur in den allerseltensten Fällen intraarticulär sich entwickeln und intraarticulär gelegen sind. Wir kommen hierauf sofort bei Besprechung der Exostosis bursata zurück.

In der grossen Mehrzahl der Fälle geht nämlich, wie schon früher gesagt ist, der die Exostose bedeckende hyaline Knorpel nach aussen in eine Art Perichondrium über, das dann durch einen relativ lockeren Zellstoff die Oberfläche der Geschwulst mit den Nachbartheilen, Muskeln, Sehnen u. s. w. verbindet. Dieser Zellstoff ist bei der operativen Entfernung der Geschwülste gewöhnlich sehr leicht abzulösen, die Verbindung der Exostose mit den Nachbartheilen meist eine sehr wenig innige. Oft genug finden sich zwischen der Oberfläche der Exostose und den benachbarten Gewebsschichten hier und da grössere Lücken- und Maschenräume, so dass ein Theil der glatten Knorpelfläche ganz frei liegt und in gar keiner Verbindung mit den anstossenden Bindegewebslagen steht, und so finden wir zuletzt Fälle, wo die ganze, alsdann fast immer gelenkkopfartig auf einer schmaleren Basis (Collum) aufsitzende Geschwulst frei in eine Höhle hineinragt. Diese Höhle zeigt innen eine glatte Fläche von ausgesprochen serösem Charakter, während sich an dieselbe nach aussen eine Lage sehr festen fibrösen Gewebes anschliesst, so dass also ein förmlicher Sack gebildet ist. Sehr gewöhnlich enthält dieser Sack eine gewisse Menge schleimiger, synovialer Flüssigkeit. Ja dieselbe kann sogar so reichlich werden, dass der Sack eine grosse fluctuirende Geschwulst bildet, und dass man durch die Flüssigkeit die Exostose gar nicht durchfühlen kann, vielmehr die Affection für einen Abscess oder für eine Cyste hält.

In einzelnen Fällen findet man an der Innenfläche des die Exostose einhüllenden synovialen Sackes eine mehr oder minder reichliche Wucherung von Gelenkzotten, in noch anderen in der Höhle selbst eine Anzahl freier oder gestielter, theils rein knorpeliger, theils partiell verknöcherter Chondrome, die in jeder Beziehung die vollständigste Uebereinstimmung mit den sogenannten Gelenkkörpern

oder Gelenkmäusen darbieten. Das ausgezeichnetste Beispiel dieser Art bietet unzweifelhaft das von v. Bergmann und Fehleisen der Deutschen Gesellschaft für Chirurgie vorgelegte Präparat. Die etwa hühnereigrosse, grobhöckerige, von Knorpel überzogene, der Innenfläche des Femur gestielt aufsitzende Geschwulst fand sich hier in einen ungeheuren, sehr derben, an der Innenfläche mit einer exquisiten Serosa überzogenen Sack hineingestülpt, der mehrere Hunderte von freien, zum Theil auch gestielten Chondromen enthielt.

Es ist selbstverständlich, dass die Aehnlichkeit einer solchen Exostosis cartilaginea, die mit ihrer glatten, knorpelüberzogenen Fläche gestielt in einen von synovialer Flüssigkeit ausgedehnten Sack hineinragt, der an seiner Innenfläche Gelenkzotten trägt und Gelenkmäuse beherbergt, mit einem physiologischen Gelenkende eine geradezu frappante sein muss, und so lag es denn sehr nahe, wie Fehleisen und v. Bergmann es gethan, zu glauben, dass auch die Bildung dieser Synovialmembran auf die gleiche Weise erklärt werden müsse, wie die Bildung der Exostose selbst, d. h. durch die mystischen, uns wenigstens ihrer Natur nach völlig unbekannten, bei der Bildung und dem Wachsthum des Körpers thätigen Kräfte und durch die Verschiebung oder Aberration eines synovialen Keimes, eines ursprünglich zur benachbarten Gelenksynovialis gehörigen Zellencomplexes.

Geheimrath v. Volkmann hat schon bei Gelegenheit der damaligen Demonstration des Präparates in der betreffenden Sitzung der Deutschen Gesellschaft für Chirurgie gegen eine solche Auffassung opponirt.

Die Synovialmembranen können nicht in dieser Weise als specifische Bildungen oder als Matriculargebilde betrachtet werden. Freilich, wenn man einen Haufen von echten Epithelialzellen sich in die Tiefe versenkt, verschoben oder irgendwie aberrirt denkt, so wird daraus mit der Zeit eine Cyste, ein von Epithel ausgekleideter Sack entstehen können oder selbst entstehen müssen, aber dass das Gleiche mit einem Stückchen Synovialmembran geschähe, an der gar nicht das constituirende Gewebe selbst, sondern nur die freie Fläche das Charakteristische ist, dafür fehlt es bis jetzt an allem und jedem Anhaltspunkt.

Nach v. Volkmann's von ihm bei der erwähnten Veranlassung bereits ausgesprochener Ansicht hat der in den Fällen von Exostosis bursata die Exostose umgebende seröse Sack in der grossen Mehrzahl der Fälle durchaus nur die Bedeutung eines accidentellen Schleimbeutels, also eines zufälligen Productes, entstanden durch die Reibung

und den Druck, die Verschiebung und die Zerrung der Weichtheile, welche dieselben bei den Bewegungen des Gliedes seitens der harten Knochengeschwulst erfahren.

Man muss hier auf die Entstehungsweise der Schleimbeutel überhaupt zurückgreifen, wie sie uns Virchow[1]) in so überzeugender Weise klar gemacht hat: da, wo bei dem physiologischen Bewegungsspiel der Extremitäten sich die einzelnen Theile, wie Knochen, Muskeln, Fascien, Sehnen, immer wieder und genau in derselben Weise gegen einander verschieben, werden die Bindegewebsbündel, welche die einander zugewandten Flächen dieser Theile mit einander verbinden, fortwährend gezerrt, in die Länge gezogen und gerieben und dadurch usurirt und atrophisirt, so dass die einzelnen Bündel immer dünner werden, ja zuletzt stellenweise ihre Continuität vollständig verlieren. Es entsteht zwischen den beiden sich gegen einander bewegenden Flächen ein anfangs unregelmässiger Spalt, in den noch hier und da die zottigen Stümpfe der usurirten Bindegewebsbündel hineinragen, oder der wohl auch noch von einem erhaltenen derartigen Bündel quer durchsetzt ist. Aber diese den Spalt begrenzende Wand wird im weiteren Verlauf bei fortgesetzter Reibung und gegenseitiger Abschleifung immer glatter, eine synoviale Flüssigkeit wird abgesetzt, und das Resultat ist eine Bildung, die wir eben als Schleimbeutel bezeichnen.

Genau auf diese Weise hat man sich die Entstehung des synovialen Sackes über einer Exostose zu erklären. Derselbe ist eine durchaus accidentelle Bildung, die sich nur infolge der besonderen mechanischen Verhältnisse da entwickelt, wo die Weichtheile über der Exostose fortwährend gezerrt und verschoben werden. Der von v. Volkmann seiner Zeit[2]) eingeführte Name der Exostosis bursata kann daher auch nach dem jetzigen Stande unseres Wissens als ein glücklich gewählter bezeichnet werden.

Das etwaige Vorhandensein von Gelenkzotten und selbst von gestielten oder freien Chondromen kann uns in dieser Auffassung durchaus nicht beirren. Denn derartige Dinge findet man gelegentlich auch in accidentellen Schleimbeuteln, also in Bildungen durchaus novae formationis, ja selbst bei Pseudarthrosen in der Mitte einer Diaphyse. Es sind eine Anzahl von Fällen bekannt, wo bei einer Pseudarthrose mitten in der Diaphyse nicht nur zwei gegen einander

1) Virchow, Die krankhaften Geschwülste. I.

2) Chirurgie von Pitha u. Billroth: Volkmann, Krankheiten der Bewegungsorgane. Bd. II. Abth. II.

bewegliche, mit faserknorpeligem Gewebe überzogene Gelenkenden, sondern auch eine vollständig ausgebildete Gelenkhöhle und Gelenkkapsel gefunden wurden, und wo die Innenfläche dieser neuen Gelenkkapsel mit sehr deutlichen Gelenkzotten besetzt war, während die Höhle gleichzeitig nicht blos synoviale Flüssigkeit, sondern auch eine Anzahl theils freier, theils gestielter Chondrome enthielt. Auch v. Volkmann hat, wie er mir gütigst mündlich mitgetheilt hat, einen derartigen Fall einer ausgesprochenen Gelenkbildung nach Fractur mitten im Körper des Femur mit einer durch synoviale Flüssigkeit stark ausgedehnten Gelenkkapsel und drei grossen, freien aus hyalinem Knorpel bestehenden Körpern beobachtet. Weiter fand er einmal in einem Hygrom der Sehnenscheiden der Daumenextensoren eine Anzahl freier, maulbeerförmiger, aus reinem Knorpelgewebe bestehender Körper, welche die Grösse etwa von Haselnüssen erreichten; und ebenso einmal in einem auf der Tuberositas Tibiae gelegenen, etwa borsdorferapfelgrossen hygromatösen Sacke ein etwa bohnengrosses, länglich ovales und ebenfalls an der Oberfläche leicht höckeriges Chondrom. Dasselbe zeigte das schönste hyaline Knorpelgewebe mit scharf gezeichneten Knorpelkapseln.

Man ersieht hieraus, dass zur Bildung eines synovialen Sackes mit Gelenkzotten und freien knorpeligen Körpern die Zuhülfenahme eines synovialen Keimes nach der Theorie von v. Bergmann und Fehleisen durchaus nicht nöthig ist. Auch ist nicht zu übersehen, dass diese v. Bergmann'sche Theorie erfordern würde, dass der Knorpelkeim, der den Ausgangspunkt der Exostose abgäbe, sich vom Gelenkknorpel selbst, und zwar etwa in der Gegend des Limbus, wo die Synovialis sich implantirt, abgelöst habe, während alle unsere sonstigen Erfahrungen über den Ausgangspunkt und Sitz dieser Exostosen dafür sprechen, dass die Entwicklungsstätte an der diaphysären Seite des Epiphysenknorpels zu suchen ist.

Entstünden die knorpeligen Exostosen gewöhnlich oder auch nur öfter von Zellencomplexen, welche am Limbus cartilagineus gelegen den Uebergang des Gelenkknorpels in die Synovialmembran vermitteln, so dass der Keim gleichzeitig knorpeliges und synoviales Gewebe enthielte, so müssten selbstverständlich die knorpeligen Exostosen sehr häufig intraarticulär gelegen sein. Diese Lage ist aber im Gegentheil eine so seltene, dass der von mir in dieser Arbeit beschriebene Fall bis jetzt geradezu als Unicum betrachtet werden kann. Ausserdem ist nicht zu vergessen, dass seine rein traumatische Geschichte und seine Beziehungen zur Arthritis deformans, auf die ich alsbald noch zurückkommen werde, ihn als etwas Besonderes hinstellen.

Für diejenigen Fälle von Exostosis bursata, die trotz Alledem nicht vom Epiphysen- sondern vom Gelenkknorpel ausgingen, könnte man sich wohl denken, dass der die Geschwulst umgebende seröse Sack ursprünglich nur eine Art Divertikel der Synovialis dargestellt hätte, das dadurch entstanden wäre, dass die vom Gelenk wegwachsende Exostose die Gelenkkapsel mitgenommen und über sich weggezogen hätte. Es würde diese Möglichkeit der Genese, auf die, wie wir oben gesehen haben, schon in sehr früher Zeit Rindfleisch hingedeutet hat, besonders für diejenigen Fälle in Betracht zu ziehen sein, wo sich der Sack einer Exostosis bursata mittelst einer engeren Oeffnung oder eines in die Länge gezogenen engeren Kanales mit der benachbarten Gelenkhöhle communicirend fände. Es liegen in der Literatur [1]) einige allerdings ziemlich mangelhaft abgefasste casuistische Mittheilungen vor, welche dieser Hypothese eine gewisse Berechtigung geben. Immerhin würde v. Volkmann selbst auf diese Möglichkeit kein besonderes Gewicht legen, wenn er nicht (nach gütiger mündlicher Mittheilung) selbst einmal einen Fall von Exostosis bursata an der inneren Seite des Ellenbogengelenks operirt hätte, wo der seröse Sack durch ein kaffeebohnengrosses, scharf gerandetes Loch mit der Höhle des Ellenbogengelenks communicirte. Es war hier kaum möglich, den die Exostose einhüllenden, Synovia enthaltenden Sack anders als einen Gelenkrecessus oder Divertikel zu betrachten. Aber leider fällt diese Beobachtung in eine so frühe Zeit, dass Geheimrath v. Volkmann damals ihre Bedeutung noch nicht voll erkannte, daher auch genauere Notizen über diesen merkwürdigen Fall fehlen.

Kommen wir nach Alledem noch einmal auf unsere eigene Beobachtung zurück, so ist ja nicht zu verkennen, dass die von mir beschriebene Exostosis cartilaginea bei ihrer rein intraarticulären Lage, ihrem Ausgang vom Gelenkknorpel und ihrer unzweifelhaft traumatischen Aetiologie eine viel einfachere Erklärung zulässt, als die meisten anderen Fälle cartilaginöser Exostosen.

Die Beziehungen zu den „Gelenkmäusen", die ja bei multiplem Vorkommen nicht blos mit fibrösen, sondern auch mit knöchernen Stielen dem Gelenkrande aufsitzen können, und ebenso zur Arthritis

1) Stanley, Diseases of bones. p. 160. Hier wurde schon während der Operation eine Communication der Bursa mit dem Kniegelenk constatirt. Ferner kann man vielleicht den früher mitgetheilten Fall von Billroth und Rindfleisch hierher rechnen, bei dem nach der in vorantiseptischer Zeit gemachten Operation eine eiterige Kniegelenksentzündung eintrat, die doch auch für eine Communication des Sackes über der Exostose mit dem Kniegelenk spricht.

deformans sind hier sehr durchsichtig. Selbst die bei sonst völlig gesundem Gelenk vorkommenden Gelenkkörper hat man schon zuweilen als die Producte einer „circumscripten“ Arthritis deformans bezeichnet. Hier, wo neben drei auffallend grossen Chondromen noch eine umfangreiche, verknöchernde Knorpelwucherung dem einen Condylus internus aufsitzt, liegt eine solche Bezeichnung noch viel näher. Aber schliesslich würde es sich dabei nur um einen Streit um Namen handeln. Denn so einfach es erscheint, dass nach heftigen Hufschlägen gegen die Gelenkfläche der Knorpel wuchert, so ist dem gegenüber eben doch bekannt, dass auf directe Traumen der Knorpel gewöhnlich nur in sehr träger Weise und sehr wenig reagirt, und dass ein „Knorpelcallus“ als ein irgend voluminöseres Product gewöhnlich nicht gebildet wird. Und so häufig auch nach allerhand traumatischen Störungen der Gelenke Arthritis deformans (traumatica et monoarticularis) sich entwickelt, sobald durch dieselben der intraarticuläre Druck verändert wird, nicht correspondirende Stellen der Gelenkflächen in dauernden Contact gebracht und die Bänder gedehnt werden oder einreissen, oder aber, wenn nach eben diesen Traumen chronische synoviale Ergüsse zurückbleiben — so befällt sie hier doch immer als eine sehr diffuse Erkrankung das ganze Gelenk und führt nicht zu einer einzigen, ein Knochengewächs darstellenden ossificirenden Knorpelhyperplasie.

Erklärung der Abbildungen.

Fig. 1. Unteres Ende des Femur, schematisch gezeichnet, da es ja bei dem Kranken zurückgeblieben ist.

a breit aufsitzende, abgemeisselte Exostose in ihrer ursprünglichen Lage.

b, c, d freie Chondrome.

a, b, c, d genau nach der Natur gezeichnet.

Fig. 2. Schematische Zeichnung des unteren Endes des Femur mit der nach der Abmeisselung der Exostose entstandenen Knochenwundfläche (*e, e, e*).

Fig. 1.

Fig. 2.

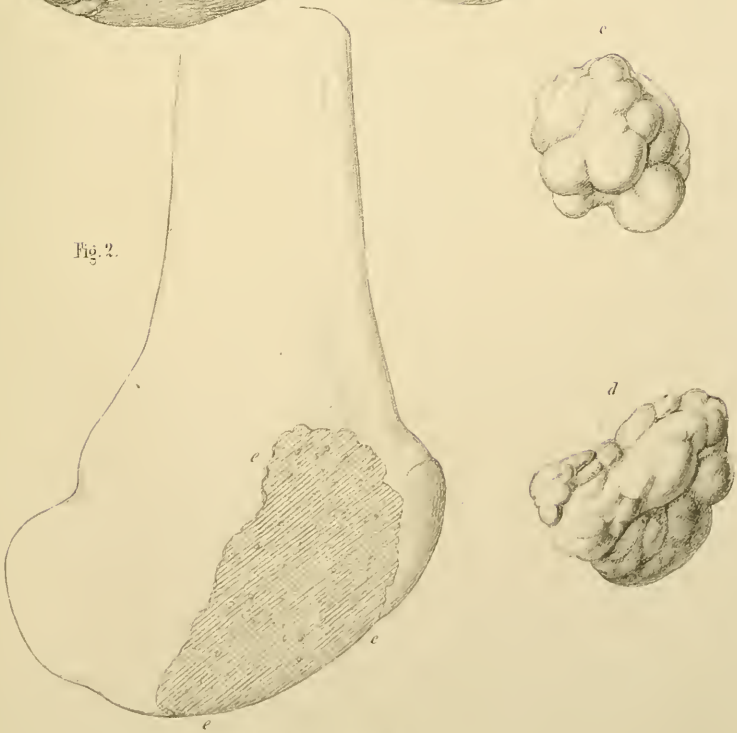

Ehrhardt, Exostosis cartilaginea. Verlag von E. C. W. Vogel in Leipzig Lith. Anst. v. E. A. Funke, Leipzig.

Syracuse, N. Y.
Stockton, Calif.

COLUMBIA UNIVERSITY LIBRARIES (hsl.stx)
RD 608 Eh8 1887 C.1
Ein fall von intraarticul ar gelegener e
2002100703

BOUND
DEC 5 1958